



Opracowanie:

***Dr n.med. Bogdan Bakalarek
specjalista ortopeda - traumatolog***

kontakt na www.ortopeda.biz.pl

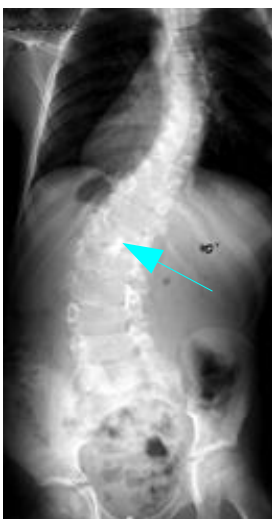
Opracowanie zawiera opis przebiegu operacji wraz ze zdjęciami śródoperacyjnymi. Zawarte obrazy mogą być źle tolerowane przez osoby wrażliwe. Jeśli nie jesteście Państwo pewni swojej reakcji, proszę nie przeglądać tego opracowania. Opis operacji powstał w oparciu o konkretny przypadek leczonego chorego i mimo poglądowego celu opracowania przebieg operacji i wskazania do jej przeprowadzenia w przypadkach innych chorych mogą się różnić.

Usunięcie przegrody kanału kręgowego (diastematomielii)

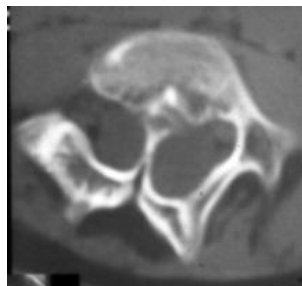
Usunięcie przegrody kostnej kanału kręgowego (diastematomielii) ma na celu zlikwidowanie patologicznego naciągnięcia rdzenia i poprawę skutków neurologicznych spowodowanych tym stanem. Na ogół zabieg można przeprowadzić z dojścia tylnego. W nielicznych przypadkach zależnych od anatomii przegrody operacja wymaga też dodatkowo dojścia przedniego.

Obraz kliniczny i radiologiczny:

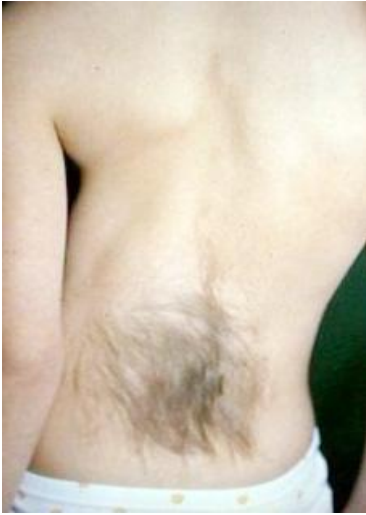Patologiczne naciągnięcie (podwieszenie) rdzenia kręgowego na przegrodzie kostnej kanału kręgowego powoduje niedowład kończyny dolnej i jej neurogeny niedorozwój z przykurczem w stawach i deformacją stopy końsko-szpotawą. Skolioza 40 stopni spowodowana jednocześnie kilkoma czynnikami (wada wrodzona, neurogenne podwieszenie rdzenia, skośne ustawienie miednicy wskutek skrócenia kończyny).



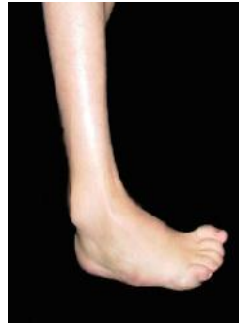Rtg kręgosłupa - skolioza 40 stopni, skośne ustawienie miednicy spowodowane niedorozwojem i przykurczem kończyny dolnej prawej. Duża dekompensacja tułowia. Strzałką zaznaczona przegroda kostna



Obraz CT - widoczny podział kanału kręgowego przez przegrodę na dwie części



Na plecach widoczne charakterystyczne nieprawidłowe owłosienie nad diastematomielią



Neurogenna deformacja stopy końszpotawa

Wskazania do przeprowadzenia operacji:

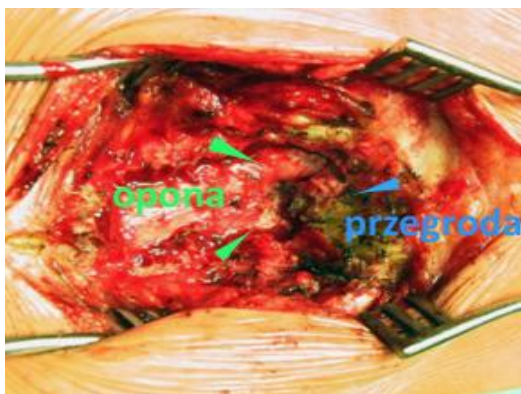
- zaburzenia neurologiczne spowodowane narastającym podwieszeniem rdzenia na przegrodzie kanału kręgowego

Cel zabiegu:

- usunięcie przegrody kostnej
- zabezpieczenie dziecka przed dalszym postępowaniem zaburzeń neurologicznych w trakcie wzrostu, rozwoju skoliozy neurogennej i postępu deformacji kończyny
- usunięcie przegrody przed planowaną operacją korekcji skoliozy

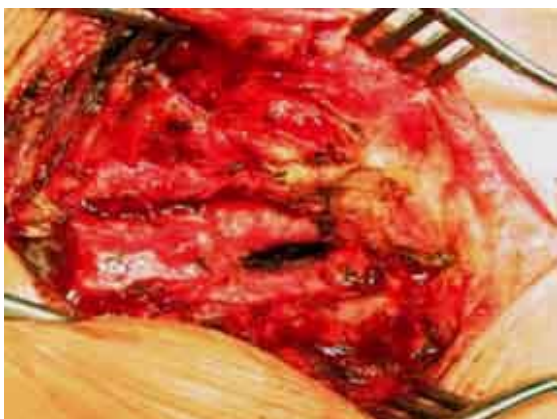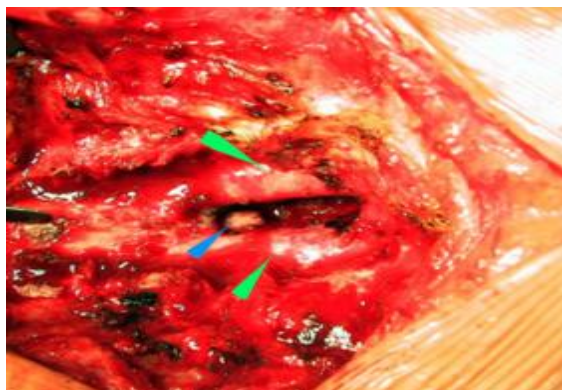
Uwagi:

- są dwa podejścia wyboru momentu, kiedy należy usunąć przegrodę. Jedno – to usunięcie w przypadku wystąpienia jakichkolwiek zaburzeń neurologicznych. Drugie - to usunięcie profilaktyczne, kiedy tych zaburzeń jeszcze nie ma. Usunięcie profilaktyczne może wydawać się lepsze, ale należy mieć na uwadze, że operacje takich wad wrodzonych kręgosłupa są obciążone najwyższym ryzykiem powikłań neurologicznych wśród operacji kręgosłupa. Rozwój zaburzeń neurologicznych w trakcie wzrostu dziecka jest bardzo prawdopodobny, ale u części chorych nigdy do nich nie dochodzi. Ryzyko musi się więc opłacać. W przypadku nawet najmniejszych zaburzeń neurologicznych u dziecka rosnącego nie należy zwlekać z zabiegiem, gdyż będą one postępować.
- jeśli skolioza wymaga operacji korekcyjnej przy współistniejącej diastematomielii najpierw należy usunąć przegrodę, następnie w drugim etapie przeprowadzić korekcję skoliozy.



Nad miejscem przegrody wykonano laminektomię (usunięto łuki) idąc od zdrowej części kanału kręgowego. Strzałkami zielonymi zaznaczono rozdzielający się na dwie części worek oponowy. Strzałka niebieska - częściowo odsłonięta przegroda kostna

Większość diastematomieli z została usunięta. Dobrze widoczny jest podział worka i rdzenia na dwie części. Między nimi w dnie - resztki przegrody podwieszającej rdzeń



Obraz po całkowitym usunięciu przegrody kostnej.

W przypadku konieczności korekty skoliozy po operacji usunięcia przegrody wykonuje się badanie kontrolne CT kręgosłupa, a następnie w drugim etapie przeprowadza się operację skoliozy. Można ten zabieg wykonać jednocześnie, jeśli operator jest pewien całkowitego usunięcia przegrody i zupełnego uwolnienia rdzenia z podwieszenia. Śródoperacyjnie kontroluje się to w obrazie USG.

Dowiedz się o deformacjach i wadach wrodzonych kręgosłupa:

