



Opracowanie:

***Dr n.med. Bogdan Bakalarek
specjalista ortopeda - traumatolog***

kontakt na www.ortopeda.biz.pl

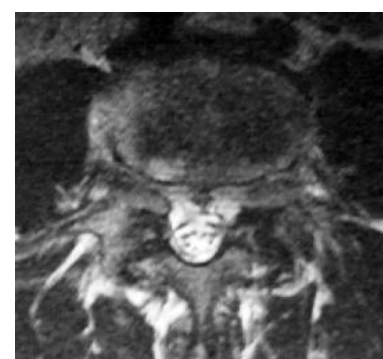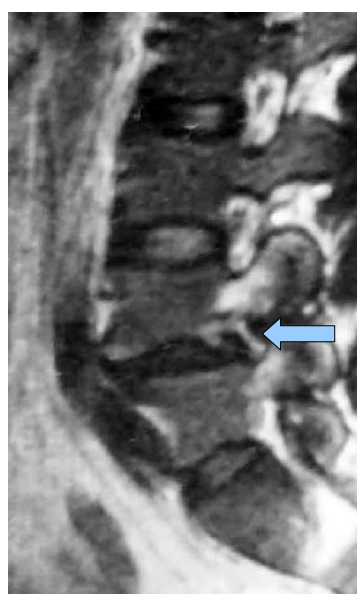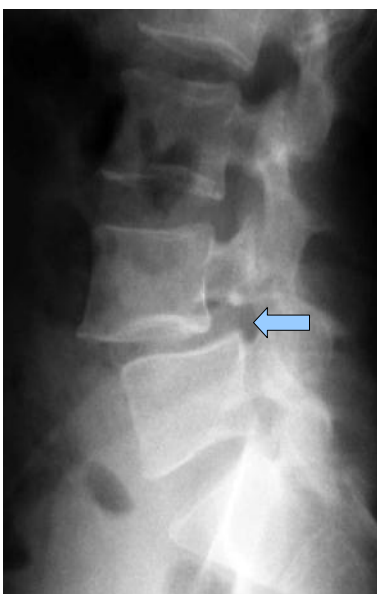Opracowanie zawiera opis przebiegu operacji wraz ze zdjęciami śródoperacyjnymi. Zawarte obrazy mogą być źle tolerowane przez osoby wrażliwe. Jeśli nie jesteście Państwo pewni swojej reakcji, proszę nie przeglądać tego opracowania. Opis operacji powstał w oparciu o konkretny przypadek leczonego chorego i mimo pogładowego celu opracowania przebieg operacji i wskazania do jej przeprowadzenia w przypadkach innych chorych mogą się różnić.

Operacja kręgozmyku – stabilizacja transpedikularna

Operacja kręgozmyku najczęściej przeprowadzana jest jako stabilizacja transpedikularna. Umożliwia ona repozycję podwichnięcia kręgu i zapewnia bardzo dobrą stabilizację. Może być uzupełniona o dodatkową spondylodezę międzytrzonową. W nielicznych przypadkach można przeprowadzić zabieg zespolenia przerwanej węziny na śrubach AO.

Obraz kliniczny i radiologiczny:

Chory z kręgozmykiem L4-5 węzinowym. Kręgozmyk I stopnia (23%). Bóle kręgosłupa lędźwiowego występujące codziennie i rwa kulszowa wskutek ucisku korzeni w zwężonym otworze międzykręgowym (stenozy zachyłkowej).



Ześlizg kręgu i zwężenie otworu międzykręgowego zaznaczone strzałkami

Wskazania do przeprowadzenia operacji:

- długotrwały ból o charakterze lumbalgii i rwy

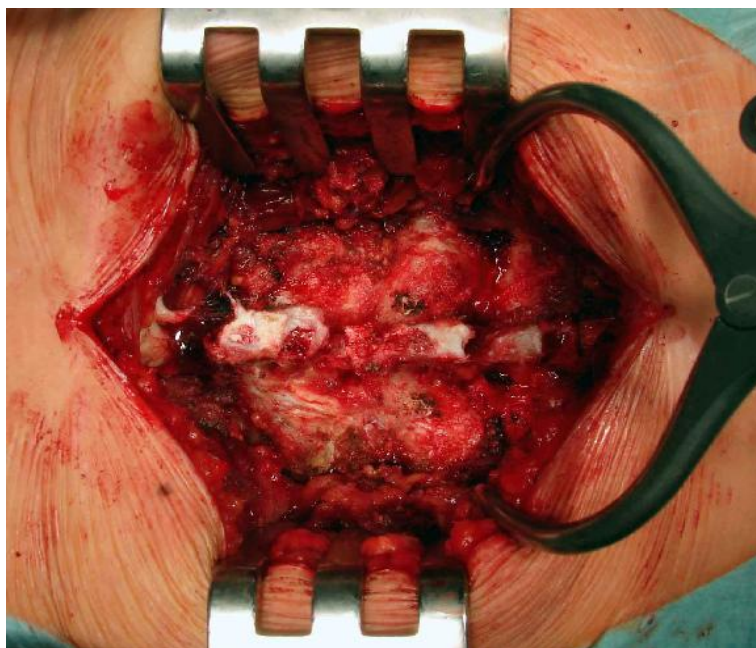
Cel zabiegu:

- repozycja i stabilizacja kręgozmyku
- zabezpieczenie przed progresją, doprowadzenie do zrostu kostnego
- likwidacja lumbalgii z powodu niestabilności
- poszerzenie zachyłków korzeniowych celem likwidacji rwy kulszowej

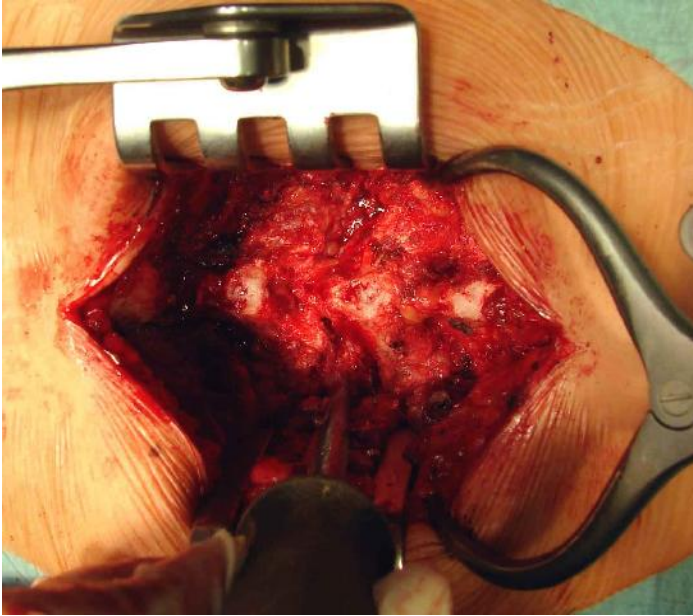
Uwagi:

- repozycja tylna jest najczęściej wykonywanym zabiegiem ze względu na swoją skuteczność repozycji i stabilizacji kręgozmyku
- warunkiem trwałości stabilizacji jest doprowadzenie do zrostu kostnego – spondylodezy
- minimalnie inwazyjne przezskórne zabiegi stabilizacji są przeprowadzane bez spondylodezy. Dlatego należy liczyć się z wyższym odsetkiem destabilizacji w postaci wyrwania śrub lub ich złamania wskutek zmęczenia materiału

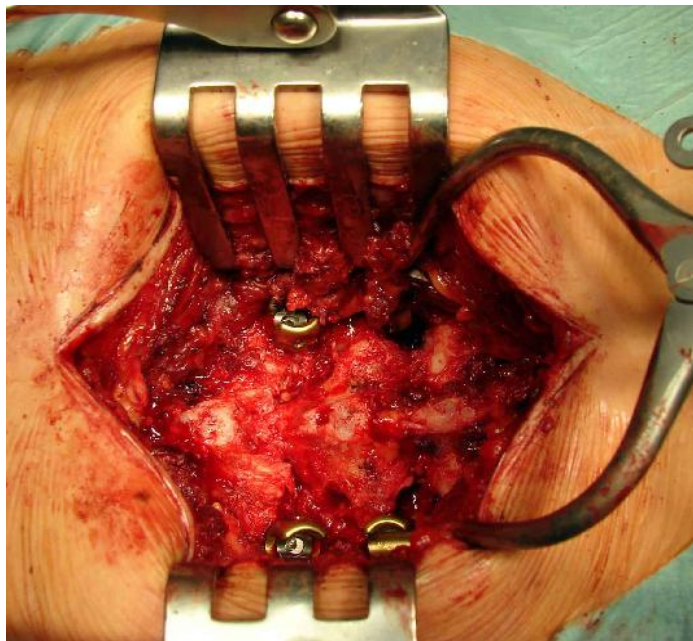
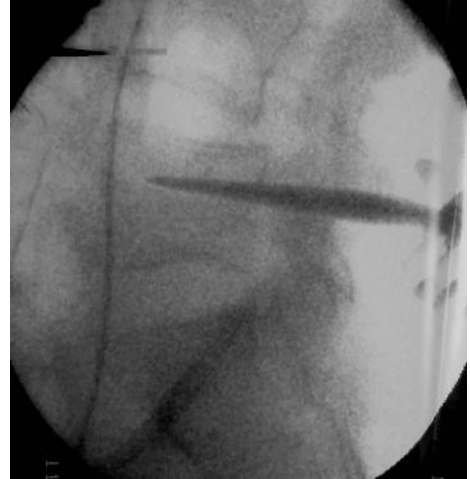Zabieg repozycji i stabilizacji transpedikularnej



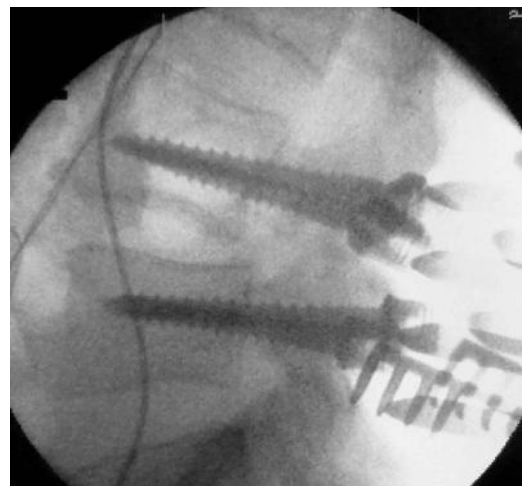
Cięcie tylne nad kręgosłupem. Widoczne odsłonięte łuki L 3-4-5

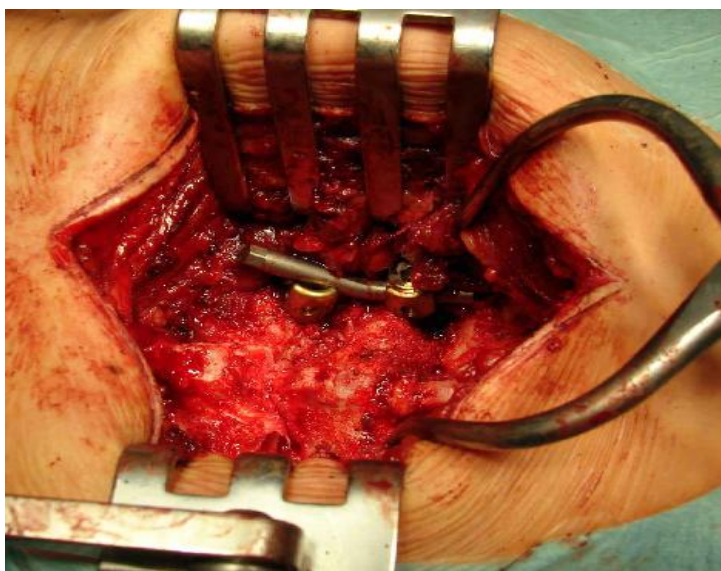


Wykonanie trokarem kanału na śruby transpedikularne



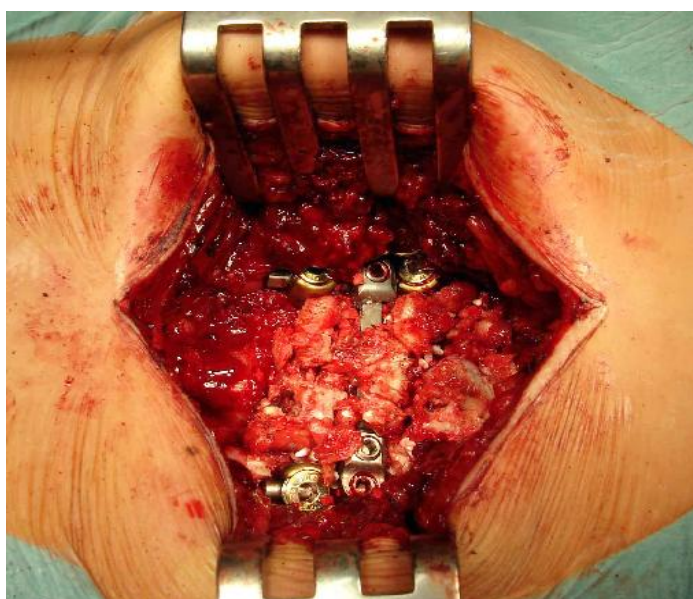
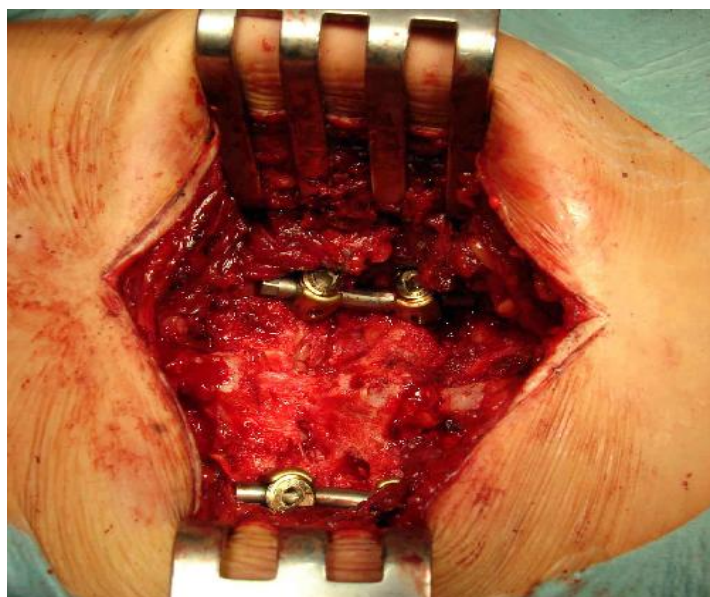
Obraz po implatacji śrub. W podglądzie rtg widoczna częściowa samoistna repozycja kręgozmyku w pozycji leżącej chorego



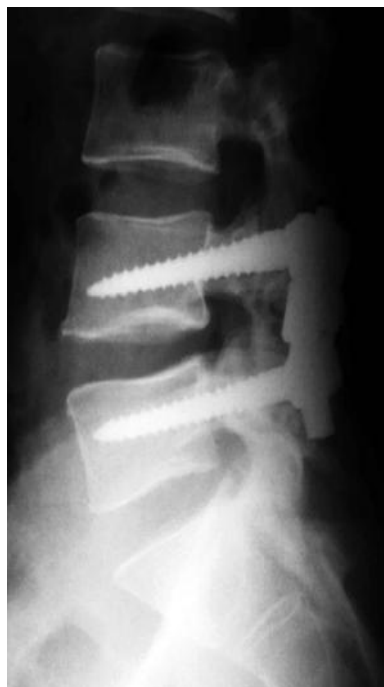
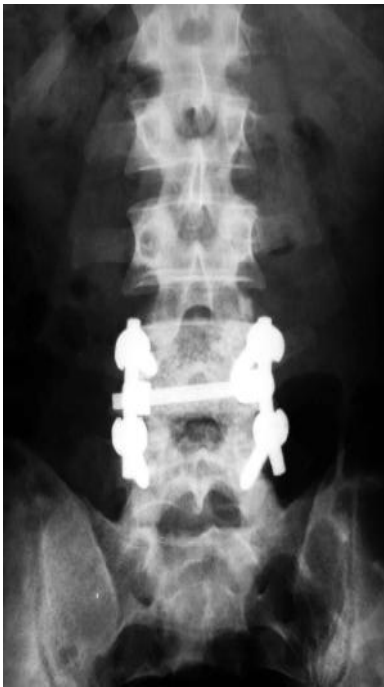
Odpowiednio domodelowane pręty umożliwiają repozycję kręgozmyku

Po repozycji i stabilizacji.
Kolejny etap - wykonanie foraminotomii celem uwolnienia korzeni z ucisku w otworach międzykręgowych. Sama repozycja z rozszerzeniem przestrzeni (dystrakcją) poszerza te otwory. Mimo tego często trzeba usunąć nadmiar torebki stawowej i więzadeł z otworu.



Stabilizacja poprzeczką celem stworzenia układu ramowego.
Obłożenie przeszczepami łuków i miejsca przerwania wężyny celem uzyskania zrostu kostnego (spondylodezy). Jest to warunkiem trwałości zespolenia.
Niewykonanie tego elementu zwiększa ryzyko złamania instrumentarium po pewnym czasie (złamanie zmęczeniowe).



Kontrola rtg pooperacyjna – pełna repozycja kręgozmyku, prawidłowa lordoza kręgosłupa. Po zabiegu kręgosłup jest ustabilizowany na instrumentarium. Zrost kostny dokonuje się w okresie kilku miesięcy.

O rodzajach kręgozmyku, przebiegu choroby i jej leczeniu czytaj w:

