



Opracowanie:

***Dr n.med. Bogdan Bakalarek
specjalista ortopeda - traumatolog
kontakt na www.ortopeda.biz.pl***

Opracowanie zawiera opis przebiegu operacji wraz ze zdjęciami śródoperacyjnymi. Zawarte obrazy mogą być źle tolerowane przez osoby wrażliwe. Jeśli nie jesteście Państwo pewni swojej reakcji, proszę nie przeglądać tego opracowania. Opis operacji powstał w oparciu o konkretny przypadek leczonego chorego i mimo poglądowego celu opracowania przebieg operacji i wskazania do jej przeprowadzenia w przypadkach innych chorych mogą się różnić.

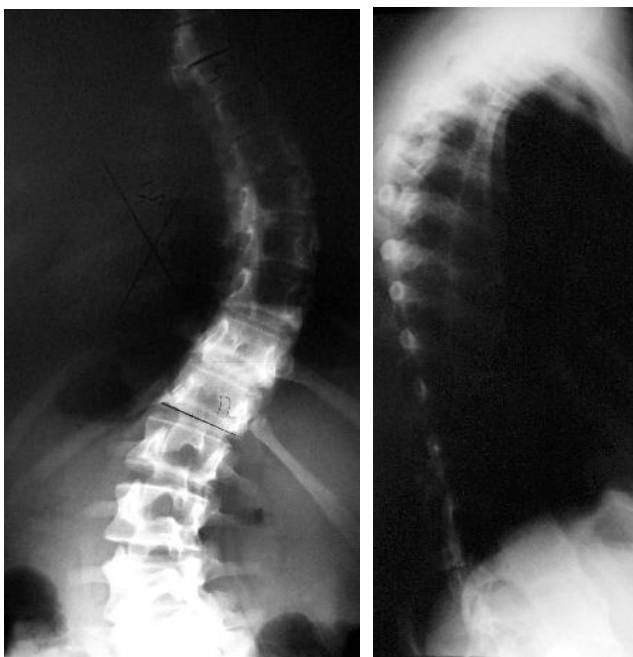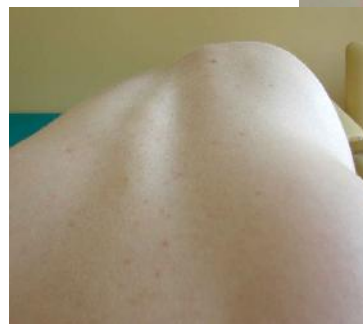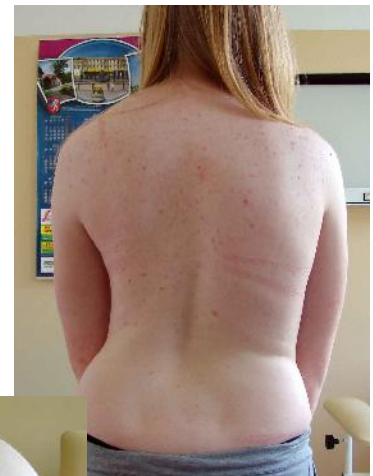Korekcja przednia skoliozy

Duże skoliozy są niepodatne na leczenie zachowawcze i wymagają leczenia operacyjnego. Zabieg taki może być przeprowadzony z dojścia przedniego. Można go przeprowadzić u dziecka jeszcze rosnącego, w średniozaawansowanych jednołukowych skrzywieniach. Wymaga on krótszego zakresu operacji niż w zabiegach korekcji tylnej i przy spełnieniu powyższych warunków daje lepsze korekcji skoliozy.

Obraz kliniczny i radiologiczny:

Skolioza piersiowa jednołukowa 54 stopnie.

Widoczna deformacja klatki w postaci garbu żebrowego i asymetria talii



Rtg przedoperacyjne skolioza piersiowa 54 stopnie. Typowa sylwetka skoliotyczna – asymetryczny tułów i garb żebrowy

Wskazania do przeprowadzenia operacji:

- skoliozy jednołukowe
- skrzywienia o krótkiej lub średniej długości
- skrzywienia o umiarkowanym stopniu (maksymalnie do 70 stopni)
- w miarę elastyczny kręgosłup

Cel zabiegu:

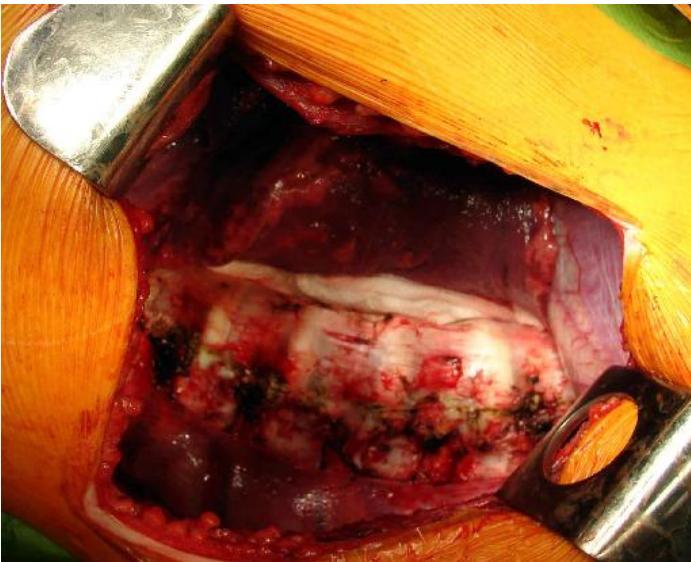
- korekcja skoliozy
- zahamowanie postępu deformacji u dziecka rosnącego
- poprawa sylwetki chorej
- zabezpieczenie przed bólami zwyrodnieniowymi kręgosłupa w wieku wczesnodorosłym

Uwagi:

- zabieg przeprowadzany jest na otwarto (przez torakotomię lub pozaotrzewnowo)
- przy spełnieniu warunków prawidłowej kwalifikacji daje lepsze korekcje skoliozy, deformacji tułowia i wymaga krótszego usztywnienia kręgosłupa w porównaniu z korekcją tylną
- możliwy do przeprowadzenia u dzieci rosnących (od kilku lat życia) bez obawy o powstanie zespołu skręcenia jak w przypadku zbyt wcześnie wykonanej korekcji tylnej. Zespół ten polega na dalszej progresji skrzywienia (głównie narastaniu torsji i rotacji kręgów) u dziecka jeszcze rosnącego po wykonanej wcześniej operacji spondylodezy tylnej
- duże skoliozy (powyżej 80 stopni) nie kwalifikują się do tej operacji ze względu sztywny kręgosłup i małe korekcje operacyjne (brak możliwości derotacji śródoperacyjnej)
- zabieg jest przeciwwskazany w skoliozach dwułukowych (możliwe jest skorygowanie tylko jednego skrzywienia)
- nie przeprowadza się go jeśli kręgosłup jest sztywny, a dyski są wąskie. Również jest przeciwwskazany, gdy niepewna jest kompensacja kręgosłupa po tym zabiegu (konieczna ocena przedoperacyjna na rtg elongacyjnych i ewentualnie na rtg w przechyłach bocznych)

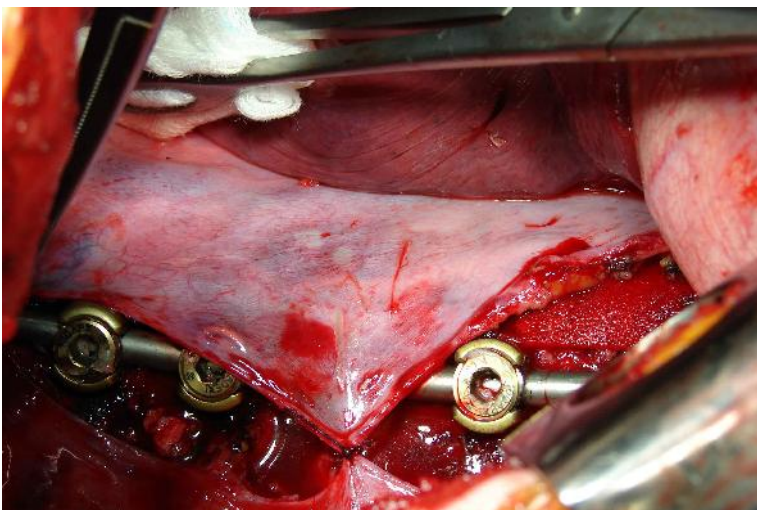
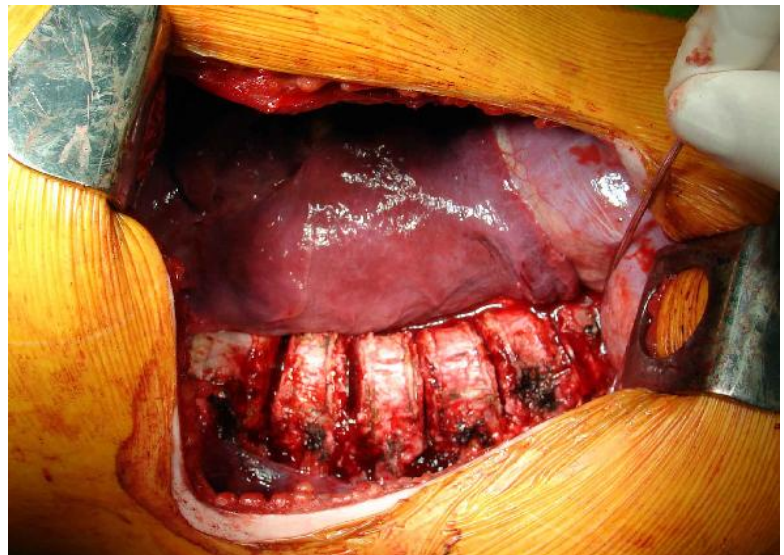O deformacjach kręgosłupa i innych operacjach czytaj w:



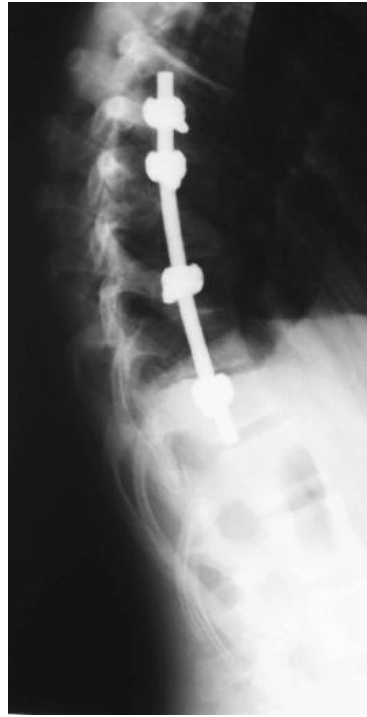
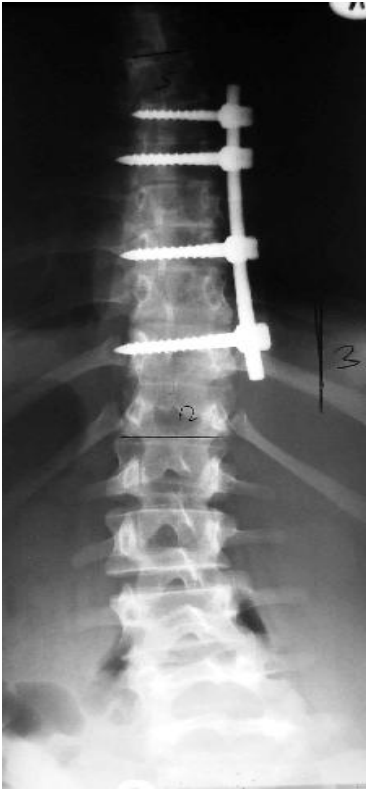
Cięcie wzdłuż międzyżebra
 Odślonięcie kręgosłupa przez przecięcie
 opłucnej kręgosłupowej
 Dzięki intubacji jednooskrzelowej płuco
 niewentylowane nie wchodzi w pole
 operacyjne.

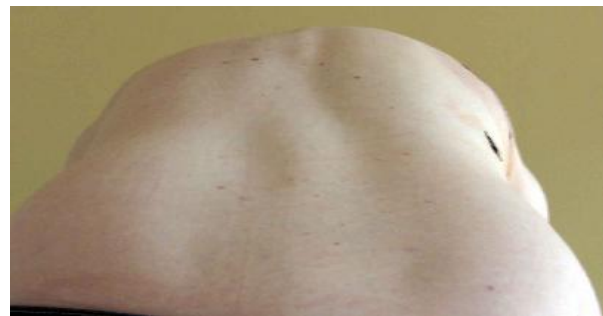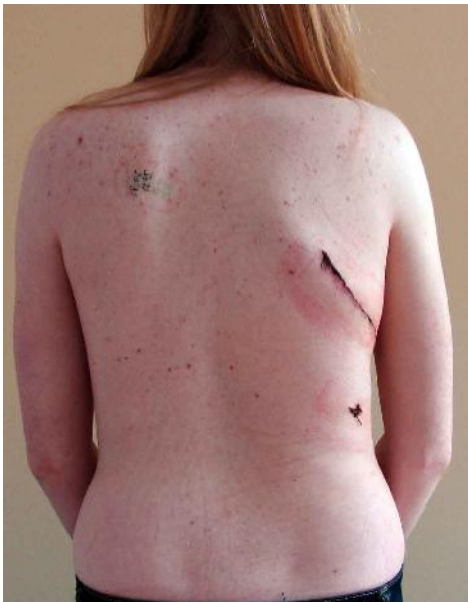Stan po resekcji totalnej 5 dysków
 szczytu skoliozy. Dzięki temu
 kręgosłup uzyskuje znakomitą
 elastyczność. Następnie w trzony
 wkręca się śruby. Po założeniu
 odpowiednio dogiętego pręta następuje
 korekcja skrzywienia (derotacja i
 kompresja)



Stan po dokonanej korekcji skoliozy.
 Widoczne instrumentarium
 korygujące. Częściowe pokrycie
 opłucną kręgosłupa i instrumentarium
 (w trakcie naszywania)



Kontrola rtg pooperacyjna:
skrzywienie piersiowe 3 stopnie,
kręgosłup skompensowany, kifoza
piersiowa w normie
Samoistna korekcja skrzywienia
wyrównawczego lędźwiowego



Sylwetka po operacji:
garb żebrowy nieznaczny w porównaniu ze stanem
przedoperacyjnym, tułów skompensowany, talia
symetryczna

