



Opracowanie:

***Dr n.med. Bogdan Bakalarek
specjalista ortopeda - traumatolog
kontakt na www.ortopeda.biz.pl***

Dyskopatia

Dyskopatia jest chorobą powszechną. Śmiało można powiedzieć, że dotyczy, lub będzie dotyczyć niemal każdego z nas. Jest jedną z najczęstszych przyczyn dolegliwości bólowych kręgosłupa. Dotyczy wszystkich części kręgosłupa posiadających dyski (najczęściej lędźwiowego i szyjnego, rzadko piersiowego).

Dyskopatia jest pojęciem ogólnym. W powszechnym rozumieniu termin ten sprowadza się do przepukliny dysku, lecz nie jest to ściśle. Dyskopatia jest chorobą dysku - jego formą zwyrodnienia, czy uszkodzenia. Często przybiera postać **przepukliny dysku**, co najczęściej prowadzi do ucisku na korzeń i objawów rwy kulszowej – czyli bólów kończyny (nogi, ręki). Inne określenia tej choroby to: postrzał, lumbago, zapalenie korzonków). W dłuższym okresie czasu wskutek zmniejszenia przestrzeni dysku, jego „osiadania” prowadzi do zwyrodnienia stawów kręgosłupa (spondyloartrozy) i powstawania wąskiego kanału zwyrodnieniowego.

Można wyróżnić dwa typy przebiegu dyskopatii:

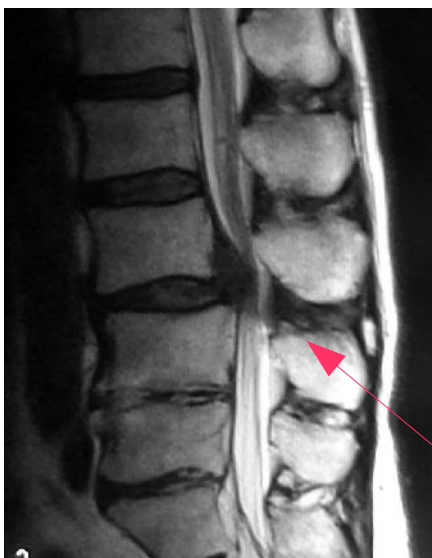
- ➔ Ostra rwa często przechodząca w ból przewlekły lub przemijająca bez śladu
- ➔ Przewlekły zespół bólowy kręgosłupa

Obraz choroby

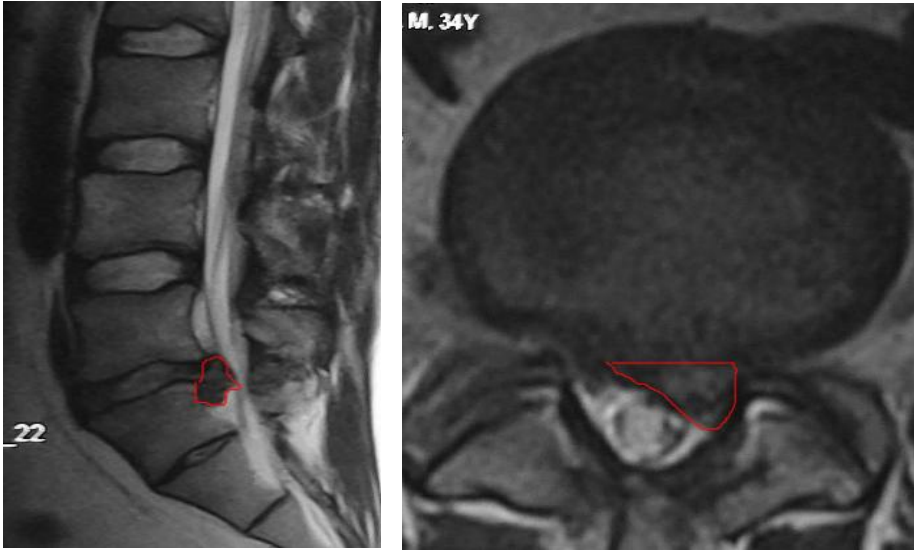
Ostra rwa jest najczęściej spowodowana przepukliną dysku uciskającą na korzeń, który wskutek tego ulega podrażnieniu i obrzękowi potęgując dolegliwości. Taki stan utrzymuje się najczęściej przez okres od 1 do 3 tygodni. Po tym okresie objawy bólowe mijają nierzadko pozostawiając po sobie zaburzenia czuciowe (drętwienia, osłabienie czucia) lub też przechodzą w przewlekły zespół bólowy, z mniejszym nasileniem bólów niż w okresie ostrej rwy. Po ustąpieniu ostrej rwy chory może też być bez żadnych objawów, z pozorami zdrowia, mimo istniejącej choroby dysku. Okresy bezbólowe mogą być przerywane kolejnymi napadami rwy. W dyskopatii

dochodzi do zmniejszenia wysokości dysku, co skutkuje zwiększonym obciążeniem w stawach kręgosłupa i szybkim występowaniem zmian zwyrodnieniowych. Skutkuje to bólami kręgosłupa odczuwanymi przez chorych zwłaszcza z tyłu kręgosłupa rozlewających się na boki. Pacjenci skarżą się wtedy na uczucie sztywności i bóle tuż po wstaniu z łóżka, które muszą „rozruszać, rozchodzić”. Bóle występują też przy dłuższych jednostajnych pozycjach ciała, po pracy fizycznej. Typowym obrazem przebiegu choroby w tych przypadkach jest ustąpienie ostrego bólu kończyny, ale pojawienie się po pewnym czasie bólów karku, lędźwi. Dzieje się tak właśnie skutek wtórnych zmian zwyrodnieniowych i towarzyszących niespecyficznym bólów mięśniowych. Postęp zmian zwyrodnieniowych może prowadzić do przerostu tkanek kręgosłupa (więzadeł, torebek, stawów) co powoduje powstanie wąskiego kanału kręgowego. Skutkować to może ponownie bólami korzeniowymi (czyli ciągnącymi się do kończyny). Mogą też dołączać się objawy chromania przestankowego. Objawia się ono tym, że chory może przejść krótki odcinek drogi, po czym nogi zaczynają słabnąć. Kontynuacja marszu możliwa jest dopiero po odpoczynku. Ten cały ciąg niekorzystnych patologii ma swój początek w chorobie dyskowej. Oczywiście patologia ta może się zatrzymać na różnych etapach i dawać różne nasilenie objawów. Może być również i tak, że po ustąpieniu ostrej rwy i wycofaniu się bólów, chory może nie mieć żadnych dolegliwości nawet do końca życia.

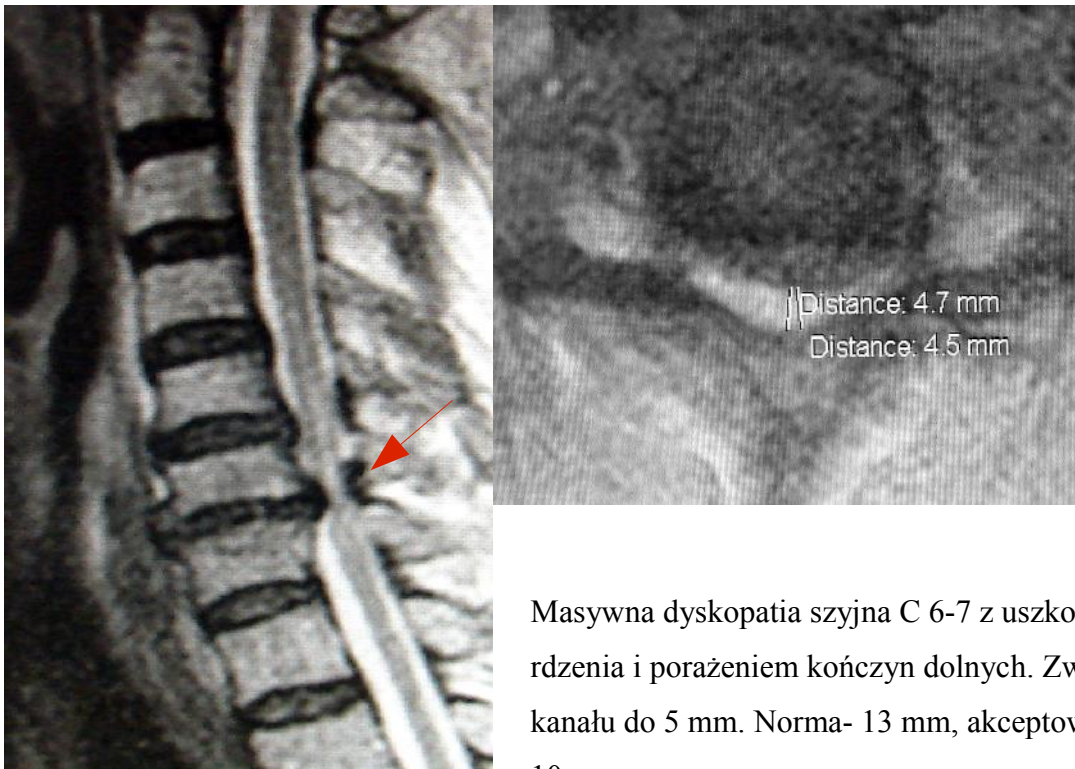Nasilenie bólów i ich utrwalenie nie zależy tylko od wielkości przepukliny, ale też od miejsca jej położenia w kanale. Duża przepuklina centralna może nie dawać żadnych objawów. W tej części kanał kręgowy jest szeroki i korzenie mają miejsce, żeby się odsunąć, więc często nie dochodzi do objawów uciskowych korzeniowych. Natomiast nawet niewielka przepuklina w obrębie zachyłka korzeniowego (czyli otworu międzykręgowego) może dawać skrajnie duże bóle, łącznie z uszkodzeniem korzenia. Powodem tego jest mała rezerwa wolnego miejsca w otworze.



Obraz MR- masywna przepuklina centralna L3-4 (sekwestr podwiązadłowy, czyli wypadnięcie dysku) ze skrajnym zwężeniem kanału kręgowego.



Tylnoboczny sekwestr wewnątrzkanałowy L5-S1 (zaznaczony na czerwono) zamykający ujście lewego korzenia L5



Masywna dyskopatia szyjna C 6-7 z uszkodzeniem rdzenia i porażeniem kończyn dolnych. Zwężenie światła kanału do 5 mm. Norma- 13 mm, akceptowalne zwężenie- 10 mm.

Leczenie

Leczenie zachowawcze

Zawsze w każdej ostrej, krótkotrwałej rwie należy rozpocząć postępowanie od leczenia zachowawczego. Nie wymaga ono szczegółowej diagnostyki, poza zdjęciem rtg wykluczającym inne powody zespołu bólowego kręgosłupa. Wyjątkiem są: porażenie, czy niedowład kończyny i zatrzymanie moczu. Przy braku innych zmian na zdjęciach rtg objawy te mogą wskazywać na masywną przepuklinę dysku wymagającą pilnej interwencji operacyjnej. Decyzja o leczeniu w tych przypadkach jest możliwa do podjęcia na podstawie badań CT (tomografii) lub MR (rezonansu) kręgosłupa.

Choć leczenie zachowawcze nie zmniejsza w żaden sposób wielkości przepukliny, jednak umożliwia zmniejszenie reakcji korzenia na ucisk i jego obrzęku, co skutkuje ustąpieniem lub zmniejszeniem dolegliwości. W okresie ostrej rwy obowiązuje pacjenta spoczynkowy tryb życia - leżenie w łóżku w pozycji dającej ulgę. Tę pozycję najlepiej dobiera sobie chory tak, aby jak najmniej bolało. Nie ma tu uniwersalnych zasad typu: „to wolno, a tego nie wolno”. Do tego co dobre chory sam eksperymentalnie dojdzie. Mogą być pomocne tu podkładki unoszące nogi w rwie kulszowej, czy kołnierz unieruchamiający w rwie barkowej. Unieruchomienie i spokój jest w tym czasie ważniejsze, niż jakakolwiek rehabilitacja. Absolutnie jest w tym okresie przeciwwskazana jakakolwiek rehabilitacja ruchowa typu: ćwiczenia, masaże itd. Niektórzy poddają się zabiegom kręgarskim „nastawiania” kręgosłupa. Po ich działaniach może być poprawa, ale też pogorszenie. Bez dokładnego obrazu choroby (CT lub MR) jest to igranie z chorobą. Tzw. nastawienia mogą przynieść poprawę, ale bez dokładnej diagnostyki i leczenia „w ciemno” mogą doprowadzić wręcz do inwalidztwa.

W leczeniu zachowawczym celem wyciszenia dolegliwości chory przyjmuje początkowo na stałe leki przeciwbólowe, a po zmniejszeniu objawów – doraźnie. Pozytywne działanie mają też preparaty z witamin grupy B podawane domięśniowo (Vit B12), oraz leki zmniejszające napięcie mięśniowe (Myolastan, Mydocalm, Baclofen). U niektórych mają zastosowanie blokady przykręgosłupowe stawów i korzeni. Ewentualnie można też stosować pod ścisłą kontrolą lekarza leki sterydowe w krótkim kilkudniowym cyklu. Po ustąpieniu ostrej rwy można rozpocząć rehabilitację.

Leczenie operacyjne

Brak poprawy w okresie 4-6 tygodni leczenia zachowawczego (leżenie, leki) jest wskazaniem do szczegółowej diagnostyki i rozważenia leczenia operacyjnego. Szybszej

diagnostyki wymagają zespoły bólowe o znacznym nasileniu ponad przeciętną (ocenia to lekarz), wystąpienie zaburzeń neurologicznych (niedowłady, porażenia, zatrzymanie lub nietrzymanie moczu), wątpliwości diagnostyczne co do przyczyny choroby (wywiad nowotworowy). Ogólnie uważa się, że jeśli ostre bóle nie przejdą po upływie miesiąca, to szansa wycofania się tych bólów jest niewielka.

O leczeniu operacyjnym decyduje: obraz kliniczny chorego, czas trwania choroby, jej uciążliwość dla chorego w codziennych czynnościach życiowych, obraz w badaniach dodatkowych MR lub CT.

Wskazaniem do leczenia operacyjnego są:

- wystąpienie objawów neurologicznych korzeniowych (opadanie stopy, osłabienie ręki, problemy z oddawaniem moczu), lub rdzeniowych (osłabienie kończyn, chromanie, niedowłady lub porażenie, problemy z oddawaniem moczu)
- codzienne objawy bólowe
- chorzy z częściową poprawą i nawracającymi bólami.
- ból utrzymujący się powyżej 4-6 tygodni

Rodzaje zabiegów operacyjnych

W przepuklinie dysku najważniejszym elementem operacji jest usunięcie uciskającej przepukliny (czyli zabieg określany popularnie jako dyscektomia). W odcinku szyjnym i piersiowym zabieg taki wykonuje się wyłącznie z dojścia przedniego ze względu na ochronę rdzenia kręgowego. W odcinku lędźwiowym poniżej poziomu kręgu L1 (gdzie kończy się rdzeń) na ogół stosuje się dojście tylne mniej obciążające dla chorego, a bezpieczne neurologicznie poniżej tego poziomu.

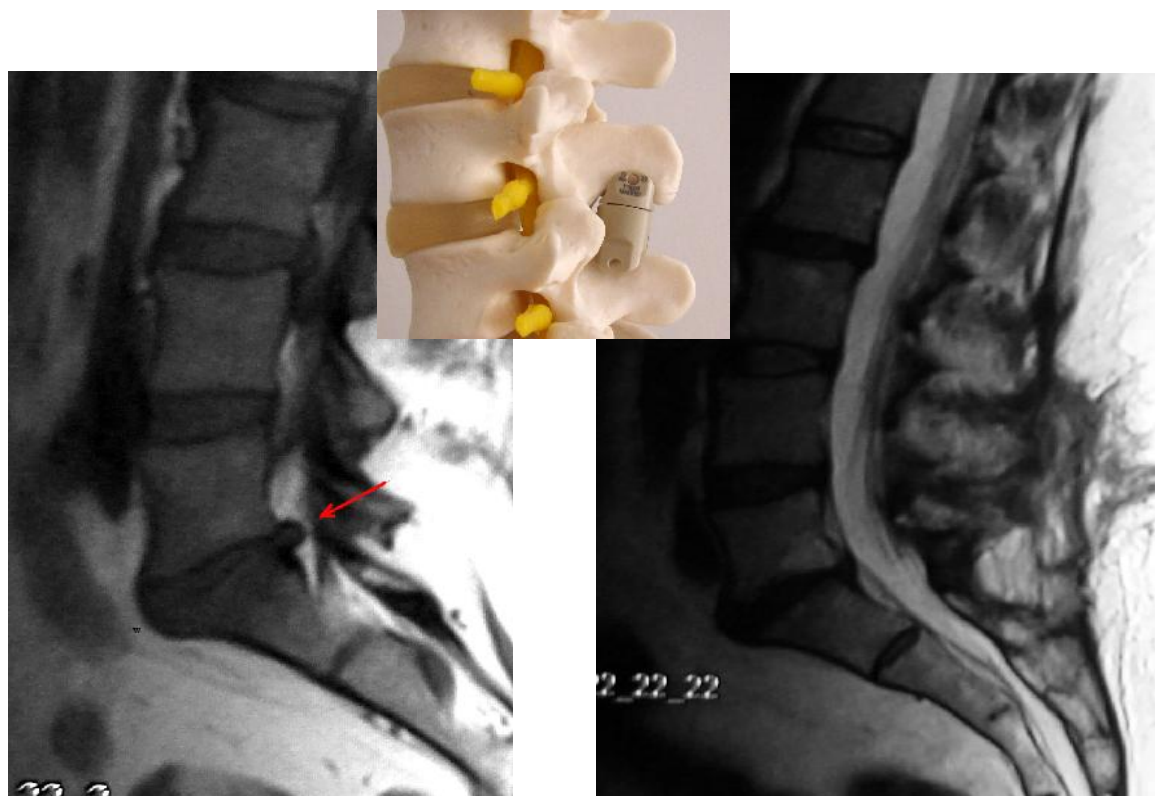
Ewentualnie dodatkowym elementem zabiegu jest stabilizacja zabezpieczająca przestrzeń dysku przed późniejszym „osiadaniem” (patrz wyżej w opisie patologii dyskopatii). Ma to co ograniczać powstawanie zmian zwyrodnieniowych. Zastosowanie tych dodatkowych stabilizatorów nie jest warunkiem koniecznym. W przypadku wąskiego dysku nie ma potrzeby ich stosowania, gdyż on i tak później nie zmniejszy swej wysokości. Stabilizatory te mają różne nazwy z zależności od miejsca i sposobu stosowania (cage, ALIF, PLIF, TLIF, ekspander lub dystraktor międzykolczysty, proteza dysku, proteza jądra miażdżystego). Stosuje się je wg szczegółowych wskazań.

Zabiegi dyscektomii przeprowadza się w formach: „na otwarty”, mikrodyscektomii przezskórnej, dyscektomii endoskopowej lędźwiowej z dojścia tylnego, przedniobocznego, dyscektomii endoskopowej torakoskopowej. Stosowane są też metody zmniejszające napięcie wewnątrz dysku:

laserowe usuwanie dysku, chemonukleoliza, koblacja itp. Skutkiem tych zabiegów jest zmniejszenie napięcia wewnątrz dysku, ale nie usuwają one samej przepukliny dysku. Zbyt duża ilość niepowodzeń (powyżej 30 %) dyskwalifikuje je moim zdaniem jako wiarygodną metodę leczniczą.

Osobnym problemem są nawrotowe dyskopatie. Patologia polega na nawrotowej przepuklinie - czyli powtórny wypadnięciu resztek dysku po uprzednio wykonanej operacji. Nawrotowe bóle mogą być też spowodowane różnego rodzaju niestabilnościami wynikłymi ze zwiotczenia dysku (wąski kanał zwyrodnieniowy), lub powstałymi wskutek zniszczenia stawów międzykręgowych czy przemieszczenia elementów zespalających. W tych przypadkach każdy pacjent wymaga indywidualnego podejścia.

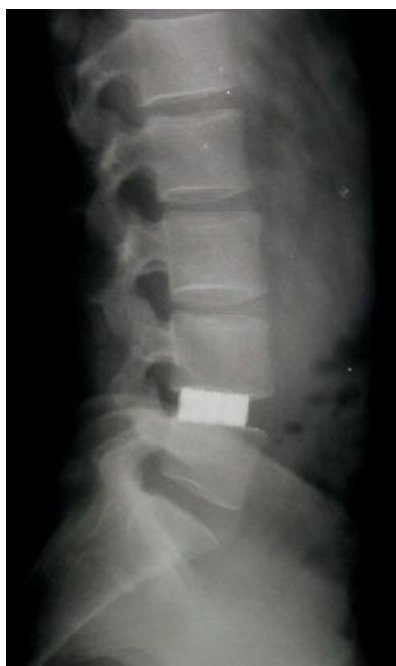W odcinku lędźwiowym w niewielkich centralnych wypuklinach dysku z powodzeniem można zastosować zabieg operacyjny wszczepienia **dystraktora międzykolczystego**. Powoduje on rozszerzenie przestrzeni dysku i jego cofnięcie się ze światła kanału kręgowego, oraz w niektórych udokumentowanych przypadkach zdrowienie dysku widoczne w obrazie rezonansu magnetycznego



Obraz MR – po lewej - wypuklina zwyrodnieniowa dysku L5-S1, po prawej - stan po operacji implantacji dystraktora międzykolczystego - widoczne cofnięcie się wypukliny ze światła kanału



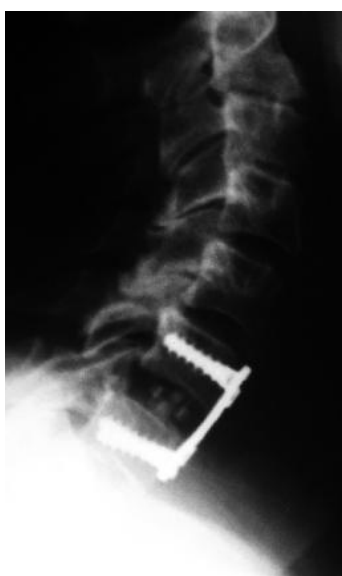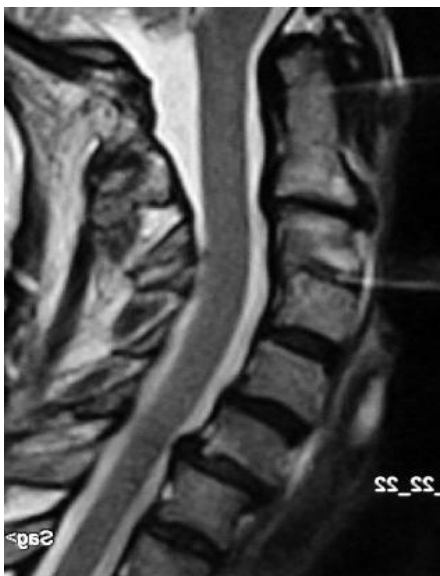Inną metodą mającą na celu zachowanie wysokości dysku, ale już bez odtworzenia jego struktury jest dyscektomia ze stabilizacją międzytrzonową PLIF, czyli obrazowo opisując- podpórką utrzymującą prawidłową wysokość dysku. Ma to zapobiegać wtórnemu osiadaniu dysku i powstawaniu bólów o charakterze lumbalii z powodu zwyrodnienia stawów kręgosłupa. Wykonanie samodzielnej dyscektomii w odcinku lędźwiowym bez wszczepienia elementu stabilizującego (PLIF – od tyłu, TLIF - od boku, czy ALIF – od przodu) nie jest błędem, gdyż chory w późniejszym okresie może w ogóle nie odczuwać bólów z powodu zwyrodnienia stawów kręgosłupa



Obraz rtg po operacji dyscektomii i stabilizacji międzytrzonowej PLIF. Widoczne zachowanie wysokości dysku mające zapobiegać zwyrodnieniu stawów i powstawaniu wąskiego kanału kręgowego.

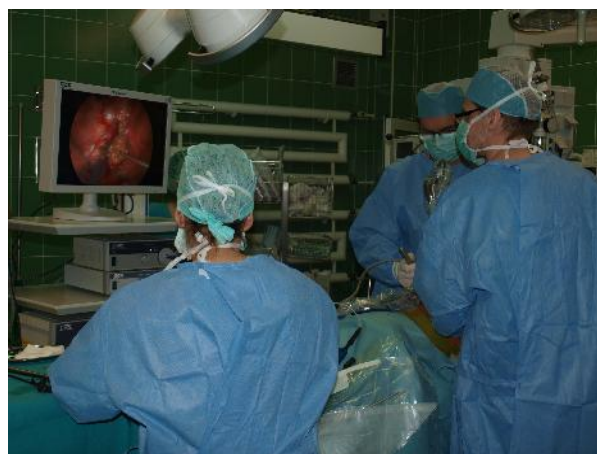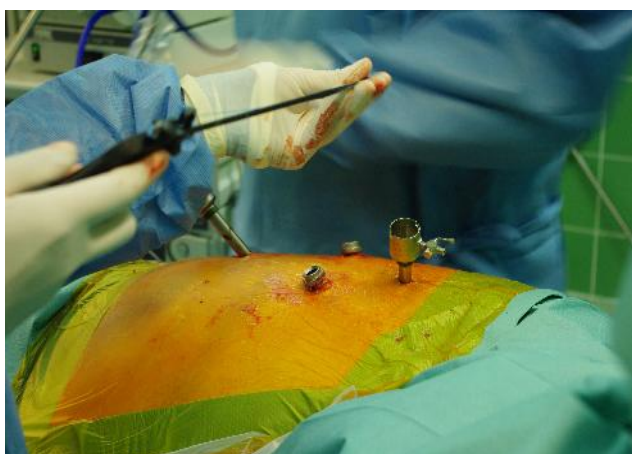
W dyskopatii szyjnej i piersiowej jedynie bezpiecznym dla pacjenta zabiegiem dyscektomii (czyli usunięcia przepukliny dysku) jest operacja z dojścia przedniego.

W przypadku **dyskopatii szyjnej** zabieg jest wykonywany z niewielkiego kikutcentymetrowego cięcia na szyji. W tej operacji przestrzeń usuniętego dysku wypełniana jest własną kością (stara metoda), specjalną sztywną klatką z tytanu lub tworzywa sztucznego, albo też protezą dysku pozwalającą zachować prawidłową ruchomość w tym miejscu. Warunkiem dobrego wyniku wszczepienia protezy dysku szyjnego jest brak zmian zwyrodnieniowych. W przypadku towarzyszących zmian zwyrodnieniowych zabieg ten nie ma sensu, gdyż nie zabezpieczy chorego przed bólami wynikającymi ze zwyrodnienia- czyli bólami karku. W takim przypadku należy w miejsce dysku wszczepić sztywną klatkę.




Po lewej obraz dyskopatii szyjnej C6-7 z podwichnięciem, po prawej obraz rtg po operacji dyscektomii, repozycji i stabilizacji na protezie dysku i płytce.

Klasyczne dojście do **dyscektomii piersiowej** jest wykonywane przez dużą torakotomię - czyli dość rozległe otwarcie klatki piersiowej (jak do zabiegu na płucu). Bardzo korzystną alternatywą jest dyscektomia piersiowa poprzez torakoskopię. Jest to zabieg operacyjny małoinwazyjny pozwalający endoskopowo z czterech 1-centymetrowych dojsć usunąć dysk.



Zabieg dyscektomii endoskopowej przez torakoskopię



Po lewej obraz MR- dyskopia piersiowa z uciskiem na rdzeń kręgowy. Po prawej – stan po operacji dyscektomii endoskopowej. Widoczne markery ALIF i śruby trzonowe

Rtg pooperacyjne tego samego pacjenta- widoczna stabilizacja na śrubach trzonowych

