



Opracowanie:

*Dr n.med. Bogdan Bakalarek
specjalista ortopeda - traumatolog*

kontakt na www.ortopeda.biz.pl

Opracowanie zawiera opis przebiegu operacji wraz ze zdjęciami śródoperacyjnymi. Zawarte obrazy mogą być źle tolerowane przez osoby wrażliwe. Jeśli nie jesteście Państwo pewni swojej reakcji, proszę nie przeglądać tego opracowania. Opis operacji powstał w oparciu o konkretny przypadek leczonego chorego i mimo poglądowego celu opracowania przebieg operacji i wskazania do jej przeprowadzenia w przypadkach innych chorych mogą się różnić.

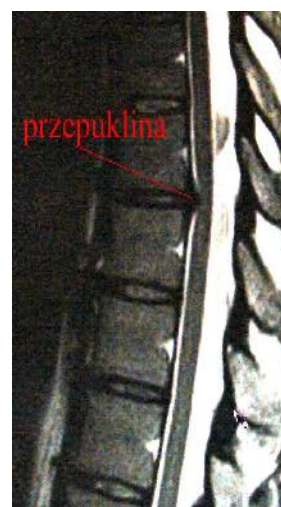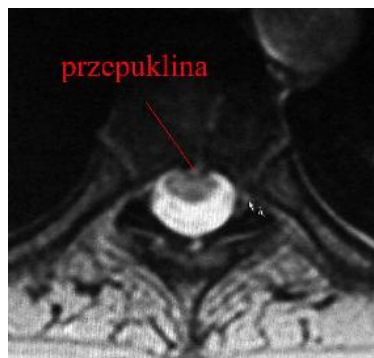
Endoskopowa dyscektomia piersiowa

Przepuklina dysku piersiowego uciskająca na rdzeń i powodująca objawy neurologiczne jest bezwzględny wskazaniem do jej usunięcia. Endoskopowe usunięcie przepukliny dysku piersiowego przeprowadza się przez torakoskopię wymagającą śródoperacyjnie wentylacji jednooskrzelowej, stąd pacjent musi mieć dobrą wydolność oddechową. Jeśli nie pozwala ona na takie prowadzenie śródoperacyjnie pacjenta- zabieg wykonuje się przez torakotomię ze zwykłą intubacją.

Obraz kliniczny i radiologiczny:

Dyskopatia piersiowa z uciskiem na rdzeń kręgowy i niedowładem spastycznym kończyny.

W obrazie MR przepuklina dysku uciskająca na przednią powierzchnię rdzenia na poziomie Th 8-9



Wskazania do przeprowadzenia operacji:

- niedowład spastyczny kończyny dolnej.
- dyskopatia piersiowa – bezpieczne dojście tylko od przodu !!!
- minimalizacja urazu operacyjnego.

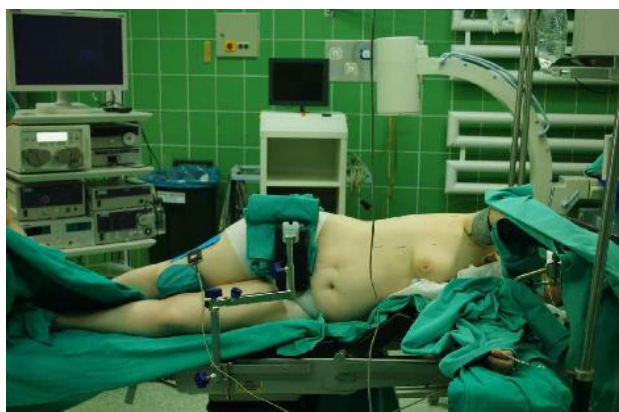Cel zabiegu:

- uwolnienie rdzenia z ucisku przez przepuklinę dysku, stworzenie warunków do remisji niedowładu, a przynajmniej do zabezpieczenia przed jego progresją
- stabilizacja kręgosłupa na klatce międzytrzonowej i śrubach trzonowych.

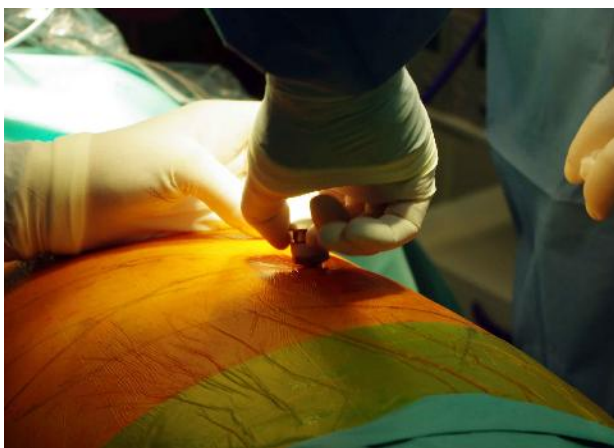
Uwagi:

- zabieg ten możliwy jest do przeprowadzenia przy odpowiednim położeniu dyskopatii (od poziomu Th3 do Th10).
- operacja stosowana także w tzw. uwolnieniach przednich w skoliozach i kifozach w chorobie Scheuermanna. Uwolnienia przednie to wielopoziomowe dyscektomie mające na celu mobilizację sztywnego kręgosłupa w deformacji skoliozycznej lub kifotycznej aby umożliwić lepszą korekcję skrzywienia z dojścia tylnego.
- poprzez tą operację możliwe jest też wykonanie resekcji kręgu z krótkoodcinkową stabilizacją
- operacja wymaga intubacji jednooskrzelowej (prowadzenia znieczulenia na jednym płucu)
- podstawowymi przeciwwskazaniami są: zły stan krążeniowo-oddechowy pacjenta uniemożliwiający prowadzenie zabiegu na jednym płucu, zbyt młody wiek uniemożliwiający intubację jednooskrzelową, poziom piersiowy wysoki (konflikt dojścia z dużymi naczyniami) lub niski (przesłanianie obrazu przez przeponę), oczekiwane duże krwawienie śródoperacyjne.

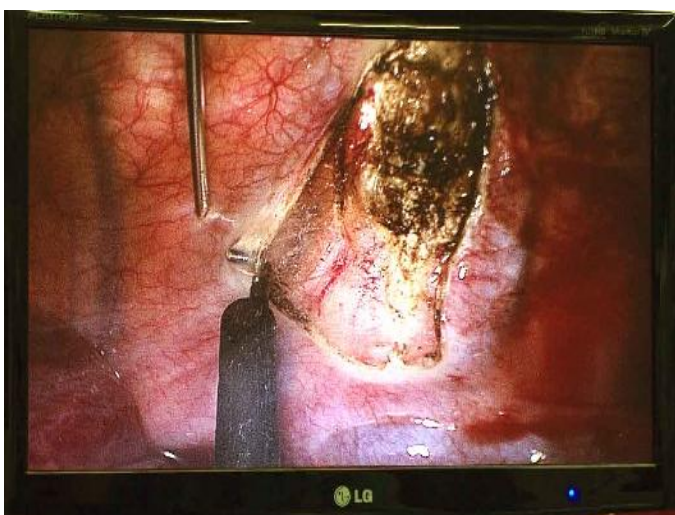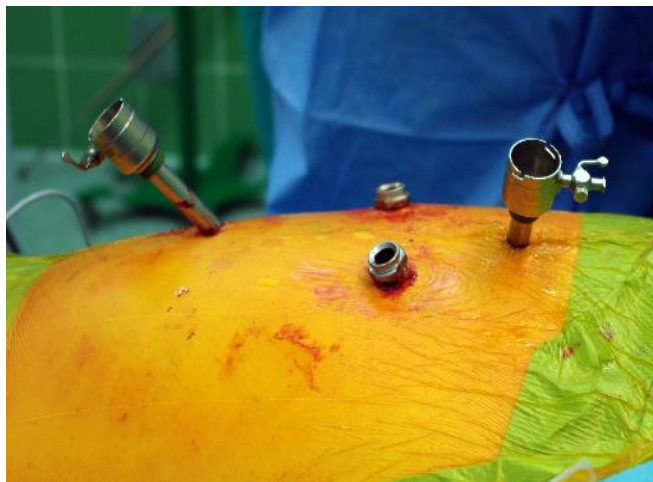Czytaj o innych dojsiach do kręgosłupa w:



Ułożenie chorej na boku,
intubacja jednooskrzelowa umożliwiająca
czasową niedodmę jednego płuca,
podgląd rtg,
wieża z osprzętem do torakoskopii,
2 monitory telewizyjne

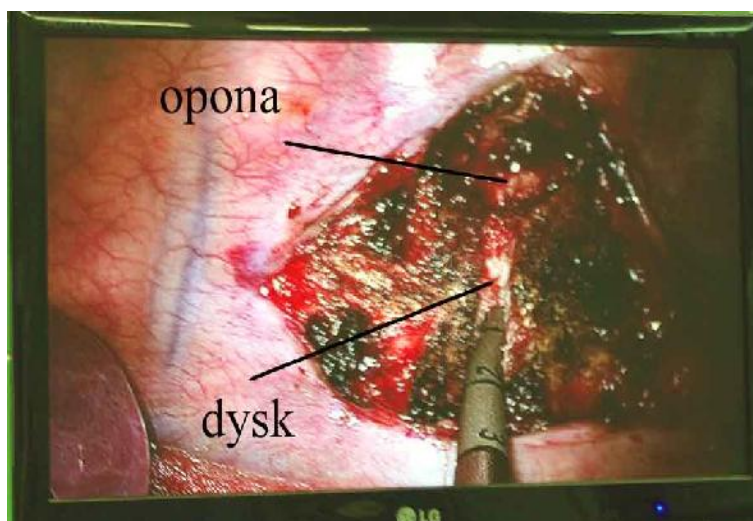


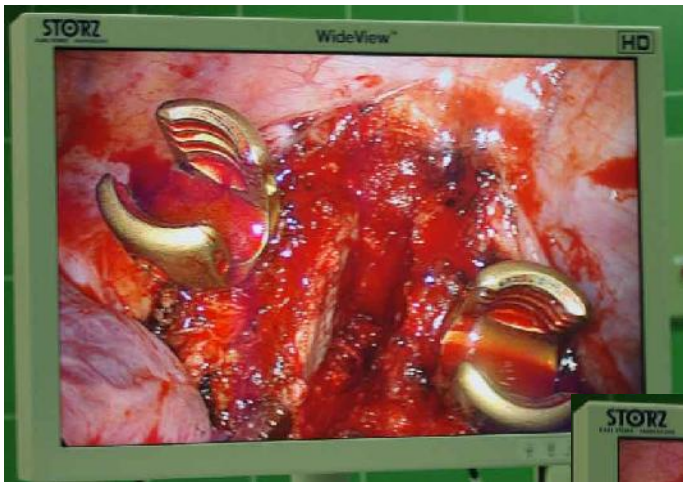Wprowadzanie trokarów do klatki, przejście na oddychanie jednym płucem. Wytworzenie niedodmy płuca celem uwidocznienia kręgosłupa



Przecięcie opłucnej nad kręgosłupem. Nad cięciem widoczny dysk Th 8-9, przez opłucną prześwitują naczynia segmentarne kręgosłupa. Widoczny drut Kirchnera służący identyfikacji poziomu w podglądzie Rtg

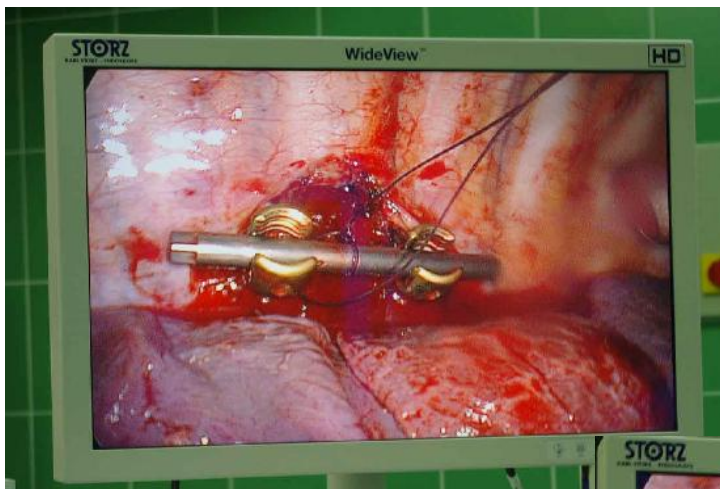
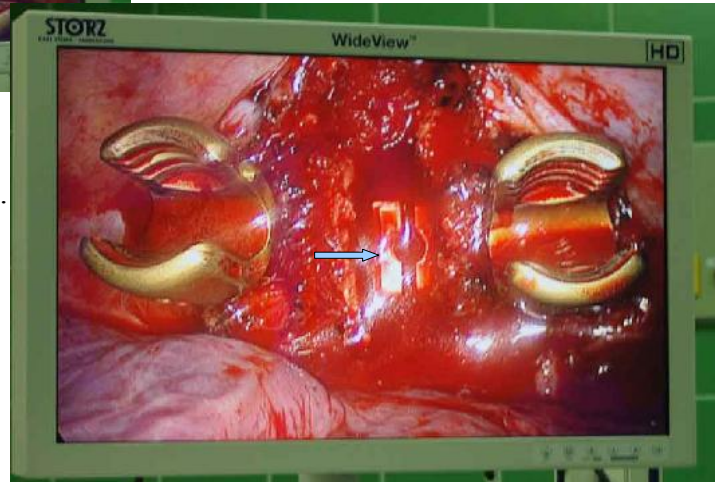
W trakcie dyscektomii.
Zaznaczony dysk i częściowo uwolniona opona





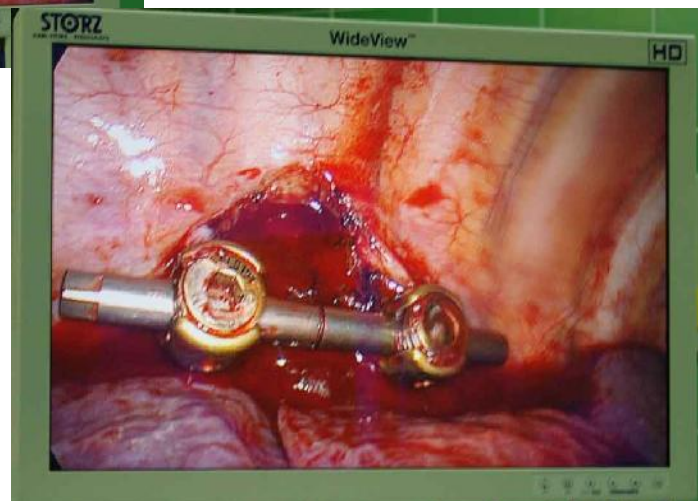Implantacja śrub trzonowych po wykonanej dyscektomi

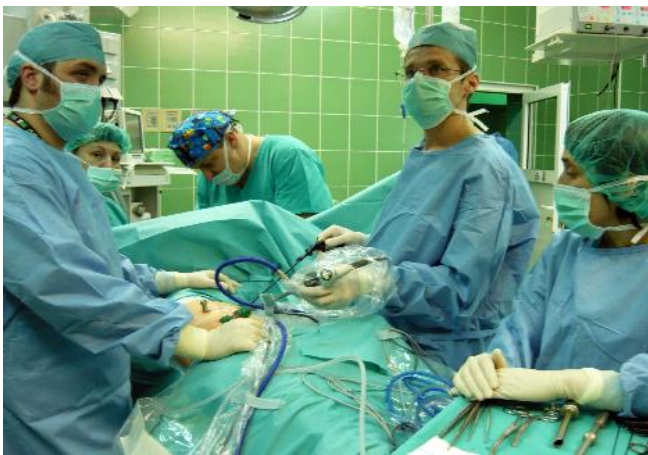Implantacja klatki ALIF w przestrzeń dysku. Ma ona wraz ze śrubami za zadanie zabezpieczenie przestrzeni dysku przed zapadnięciem



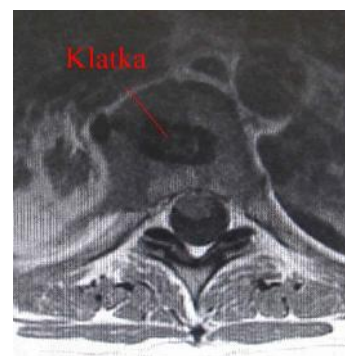
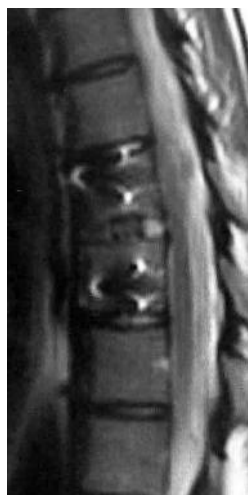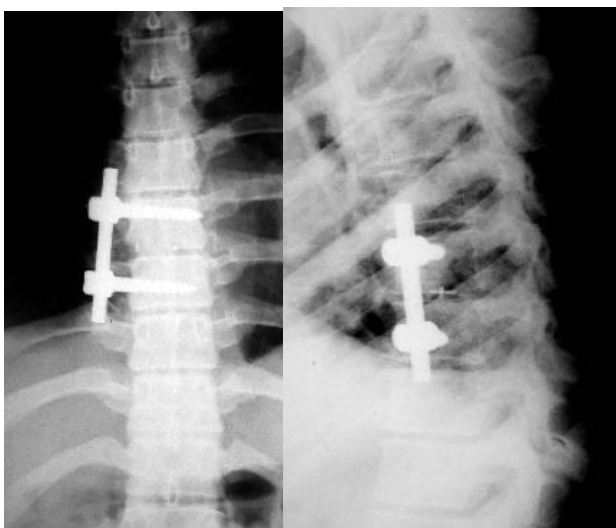
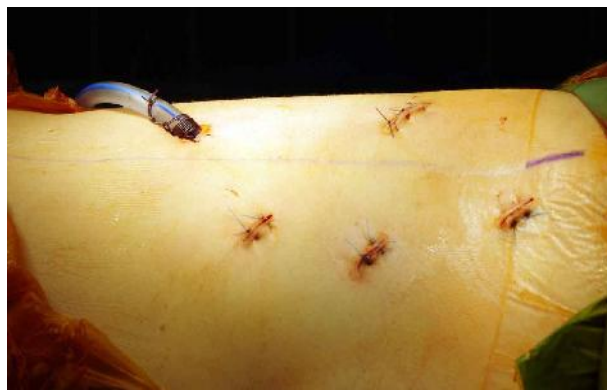Implantacja pręta stabilizującego. Wszystkie elementy muszą być wkładane z zabezpieczającą nitką aby ich nie zgubić w klatce piersiowej

Stabilizacja pręta wkrętami





Operację kończy założenie drenażu opłucnowego, rozprężenie płuca i zaszycie portali do klatki



Kontrola rtg i MR po operacji

Widoczna stabilizacja, całkowita dyscektomia i uwolnienie rdzenia

